

# 胸郭異常

かき 笠置      やすし 康

小児内科 第 21 卷 臨時増刊号 別刷

(1989 年 12 月)

---

東京医学社

〒113

東京都文京区本郷 3-35-4  
電話 03 (811) 4119 (代表)

# 15 胸郭異常

かきぎ やすし  
笠置 康\*

## I. 病 因

胸郭変形疾患としては、漏斗胸、鳩胸、Poland 症候群、胸骨裂、心臓脱、straight back 症候群を挙げることができる。この中から比較的頻度が高く典型的な漏斗胸、鳩胸、Poland 症候群について述べる。漏斗胸と鳩胸の病因については横隔膜の異常、気道の異常による胸腔内圧の低下、くる病をはじめとする栄養障害などさまざまな説が述べられてきた。しかしながら扁桃肥大を合併する頻度が高い点を除けばすべて否定的であり、肋軟骨の過長が漏斗胸および鳩胸に共通である。肋軟骨の過長の原因は不明であるが、遺伝的要因が濃厚である。家族歴で漏斗胸、鳩胸、扁平胸、straight back 症候群などを対象に検討を加えると 50%以上の高頻度の家族発生を認める。漏斗胸が遺伝性疾患である点については多くの報告がなされており、常染色体優性遺伝とする説もあるが、男女比が 3:1 といわれることもあり、実際はその遺伝形式については意見の一致をみていない。Poland 症候群では、遺伝的要因以外に、妊娠初期 5 週前後の薬物（特にホルモン剤）服用が有意に多いとの報告がある。

## II. 病態生理

前項で述べた肋軟骨の過長は、胸部水平断において、三角形の頂点が後方に向き前胸部が陥凹した例が漏斗胸であり、逆に三角形の頂点が前方に向き前胸部が突出した例が鳩胸であると考えることができる(図1)。漏斗胸はその程度にもよるが、前胸部の陥凹による胸郭内臓器の圧迫がある。多くの症例で心臓の左胸腔方向への移動および心臓の時計軸回転などを伴う。気管、気管支、肺も漏斗胸の程度によりさまざまに圧迫される。

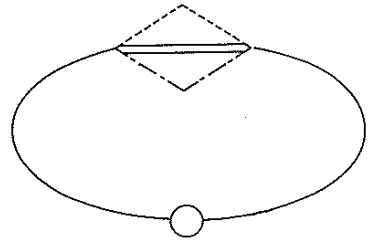


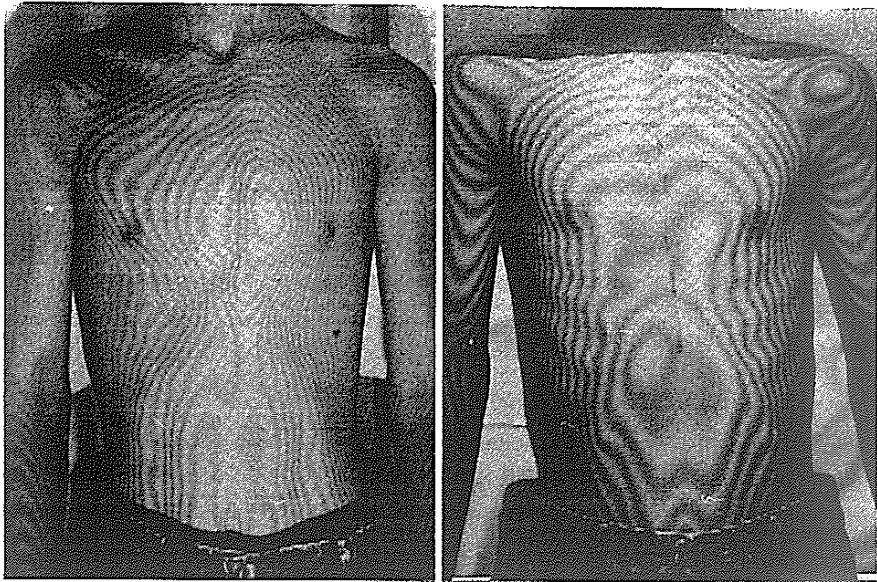
図1 漏斗胸と鳩胸の病態生理  
両疾患ともに肋軟骨の過長に起因する。  
二重線は正常胸郭、一点破線は漏斗胸、  
破線は鳩胸を表す。

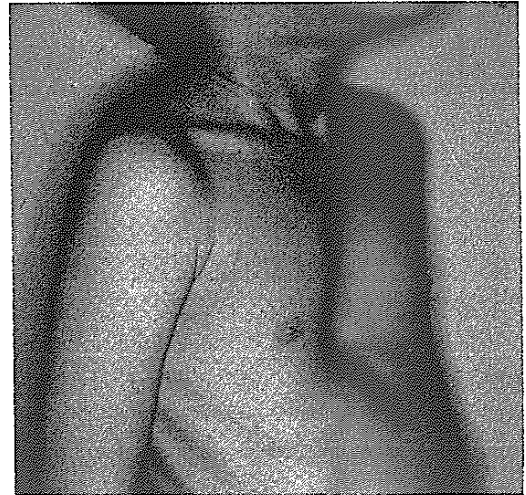

図2 対称性漏斗胸の術前写真(5歳, 男子)

陥凹部位により対称性・右側・左側漏斗胸に分類される。鳩胸は前胸部突出の形態により Pouter pigeon breast と Keeled pigeon breast の 2 型に分類できる。これら鳩胸の胸郭変形も縦隔前方への著しい肺ヘルニアなど、胸腔内臓器の位置異常をきたす。Poland 症候群は、一側性の大胸筋欠損とともに患側に次の異常がみられることが多い。手指の奇形、乳腺または乳暈の発育不全、皮下組

\* 松山笠置記念心臓血管病院副院長  
(〒790 松山市末広町 18-2)



術前 術後  
 図3 Keeled pigeon breast の術前後胸部モアレ写真 (12歳, 男子)

織形成不全, 小胸筋欠損, 第2~5肋骨・肋軟骨欠損である。

### III. 病態生理からみた臨床症状

漏斗胸および鳩胸はさまざまな程度の前胸部の陥凹 (漏斗胸の場合は陥凹の程度により臨床的な grade I [軽度] ~ grade IV [高度] の4段階の分類も実用的である) および突出をきたす。前項で述べたごとく漏斗胸は陥凹の部位により, 対称性・右側・左側漏斗胸に分けられ, 小児には対称性を成人には右側漏斗胸を多く認める (図2)。また Pouter pigeon breast を頻度の低さからこれを除外すれば, Keeled pigeon breast もそれぞれ対称性・右側・左側鳩胸に分けることができる。漏斗胸と鳩胸の境界線として問題になるのは, 右側漏斗胸+左側鳩胸であるが, 漏斗胸は胸腔内臓器を圧迫し, 鳩胸は胸腔内臓器に比較的影響を与えていないので, 右側漏斗胸として対処したい。

症状は外見上明らかな前胸部陥凹および突出を除けば無症状と考えられがちであるが, 病歴を詳細にとることにより頻回の上気道感染の既往を有する症例が多いことに気づく。この症状は幼小児

期に多く, 学童期以上において無症状のことが多い。しかしながら脊椎の異常そして知能の発達など全身の検索を行うことが肝要である。Poland 症候群の場合は一側性大胸筋欠損に加え, 前述したさまざまな奇形が伴う。

### IV. 病態生理からみた臨床検査

胸部X線像では漏斗胸および鳩胸ともに肋骨の走行は正常人に比べ急傾斜に下降する。漏斗胸で心陰影は全体的に左方に偏位していることが多く, 右第1弓, 第2弓がなく心臓の右側は脊椎に重なることがしばしばである。側面像において, 漏斗胸では胸骨は後方に偏位し心臓は圧迫から回避するべく位置する。また鳩胸においては前方に胸骨は偏位し, 心陰影との間に肺の嵌入像が多くの場合みられる。胸部モアレ写真は光の干渉作用により前胸部にモアレ縞による等高線を描くことにより漏斗胸, 鳩胸, Poland 症候群などの陥凹, 突出を客観的に表すことができる方法である (図3)。胸部 CT は胸部の変形が水平面で明らかとなり, 漏斗胸, 鳩胸の術前の陥凹および突出の程度の検討, また術後の改善度や胸骨による心臓に

対する影響を評価する意味では良い指標となる。Poland 症候群の場合、大胸筋欠損を画像診断上で明らかに描出する方法として有用である。

心電図に関しては、漏斗胸では心臓の左方偏位をしばしばきたすため、 $V_1$ で陰性または2相性のP波を認める。右脚ブロック様パターンを呈することも多い。また呼吸機能では、漏斗胸の程度が重症であるほど%VCの低下があり、拘束性障害の所見を示すが、高齢者になると $\dot{V} 50$ および $\dot{V} 25$ が低値を示すようになり閉塞性障害の所見を認める。

#### V. 治療目標とその手順および症状検査所見からみた効果判定指標

3歳以上の漏斗胸および鳩胸の中程度以上の症例はすべて手術適応であろう。胸郭変形疾患の外科治療に関して、胸郭外科医は生命に危険がないと考えることから容易に行いがちである。しかしながら手術に際しては十分な経験を要するので、少なくとも50症例以上の経験を有する施設に依頼すべきと思われる。漏斗胸および鳩胸はすでに述べたごとく肋軟骨の過長が胸骨の陥凹または突出を招来するわけである。すなわちこれら両疾患の治療は、過剰肋軟骨の切除と切除後の肋骨断端を牽引、縫合する際に生じる胸骨の挙上または沈下に集約されると考える。Poland 症候群において

は大胸筋欠損部を補填するに十分な広背筋となった年長児(10歳以上)に対して広背筋有茎移植術(必要に応じて肋軟骨の切除術を加える)を行う。

#### VI. 症状経過・検査所見からみた予後判定

漏斗胸症例では外科治療により上気道感染の頻度が減少する。小児期に外科治療を行った症例では、胸部X線正面像において術前認めなかった右房陰影を術後半年から2年の間に認めるようになる。すなわち前胸部陥凹による心臓の左方移動が前胸壁の修正により正常化されるのである。心電図上も $V_1$ の陰性または2相性P波は陽性となる。また、鳩胸においても気管支喘息の発作軽減を認める。モアレ写真では術直後より、胸部CTでも術後半年から2年の間に正常化する。

#### 文 献

- 1) 和田寿郎：胸郭変形—治療と管理—。文光堂，東京，1987
- 2) 笠置 康，斉藤真知子，和田寿郎：胸郭変形疾患に対する外科治療。日本胸部臨床 45 (3)：183-198，1986
- 3) 笠置 康，和田寿郎：漏斗胸この症例の手術適応と選ぶべき術式。外科 47 (3)：222-228，1985
- 4) 笠置 康，和田寿郎：鳩胸。臨床胸部外科 6 (5)：434-441，1986
- 5) Ravitch MM：Congenital Deformities of the Chest Wall and Their Operative Correction. WB Saunders, Philadelphia, 1977